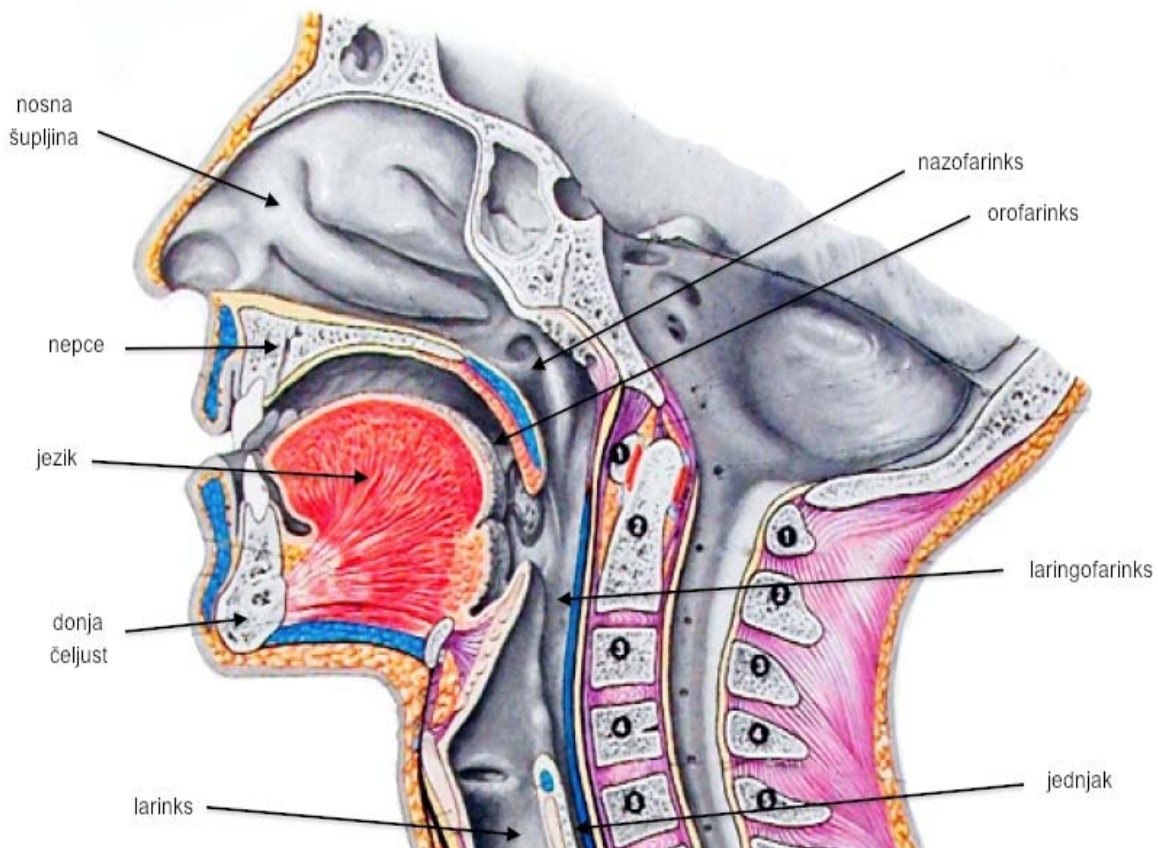


1. UVOD

Larinks ili grkljan je dio respiratornog trakta koji se nalazi između dušnika i korijena jezika, u gornjem i anteriornom dijelu vrata.



Slika 1. Larinks ¹

Karcinom grkljana (larinksa) je najčešći maligni tumor u području glave i vrata. Bolest se češće javlja kod muškaraca srednje i starije dobi. Veća učestalost se povezuje s pušenjem i konzumiranjem alkohola, naročito s kombinacijom tih štetnih uticaja.

Karcinom grkljana se prema lokalizaciji dijeli na: supraglotidni, glotidni i subglotidni. Ova je podjela izrazito važna jer o lokalizaciji tumora direktno zavisi vrijeme do pojave prvih simptoma, u vezi sa time i vrijeme do dijagnoze i početka liječenja. Osim toga supraglotidni i subglotidni karcinomi prije daju metastaze u regionalne limfne čvorove zbog obilja limfnih žila u tim područjima.

Glotidni tumori, zbog brzog zahvaćanja glasnica, uzrokuju promuklost vrlo rano u svom nastanku, uz to glotidni prostor nema jako razvijenu limfnu mrežu. Iz ta dva razloga moguće je glotidne karcinome otkriti u ranoj fazi kad još nisu lokalno uznapredovali i nemaju limfne metastaze. Uslov za ovo rano otkrivanje je podvrgavanje laringoskopiji svih bolesnika koji su promukli više od dve sedmice, posebno ako se radi o pušačima. Na glotidne karcinome

¹ http://www.perpetuum-lab.com.hr/uploads/monthly_11_2012/ccs-1-0-72022200-1353569495.jpg

otpada preko 60% svih karcinoma larinksa. Supraglotidni (područje iznad glasnica) i subglotidni (ispod glasnica) tumori imaju lošiju prognozu jer kasno daju simptome i rano metastaziraju u limfne čvorove.

Glavni simptom kod velike većine bolesti grkljana je promuklost. Promuklost se javlja kad je poremećeno normalno titranje glasnica. Promuklost koja traje duže vrijeme, ne reaguje na konzervativno liječenje i pojačava se s vremenom je u mnogo slučajeva karcinom grkljana. Bolesnici nerijetko imaju osjećaj stranog tijela u grlu, a ukoliko tumor nekrotizira i neugodan zadah iz usta. Veliki karcinomi larinksa mogu uzrokovati poremećaje disanja sužavanjem struje zraka.

Kada se karcinom grkljana proširi na okolne strukture ili metastazira u regionalne limfne čvorove možemo primjetiti oteklinu na vratu, ili se bolesnik može žaliti na otežano gutanje. Kako se promuklost javlja kod mnogih bolesti grkljana, u diferencijalnoj dijagnozi dolaze u obzir svi poremećaji od kroničnog laringitisa, do raznih benignih izraslina larinksa. Dijagnoza se potvrđuje laringoskopijom sa uzimanjem tkiva za analizu. Često je najbolja metoda laringomikroskopija kojom se može odrediti tačno mjesto tumora sa kojeg je moguće biopsijom uzeti kvalitetan uzorak tkiva. O stepenu lokalne proširenosti tumora više podataka mogu dati radiološke pretrage kao što su laringogram i CT vrata.

Uspjeh liječenja zavisi od ranog otkrivanja tumora, te ranog početka liječenja. Poseban problem kod velikih operacija grkljana predstavlja gubitak glasa, što je veliki komunikacioni poremećaj.²

U nastavku rada rećemo više o anatomiji larinksa, a zatim o karcinomu larinksa i njegovoj učestalosti u Republici Srpskoj, što će biti prikazano kroz istraživanje provedeno u Univerzitetском kliničkom centru Banja Luka.

² Grupa autora (1998): Otorinolaringologija, Medicinska knjiga, Beograd